

I-1 左半側空間無視を合併した交叉性失語の1例の リハビリテーションの経験

青柳陽一郎¹⁾ 里宇 明元¹⁾ 辻内 和人¹⁾ 辻 哲也¹⁾
 清水 直美²⁾ 井上 圭子³⁾ 先崎 章⁴⁾ 枝久保達夫⁵⁾
 水野 雅文⁶⁾ 千野 直一⁷⁾

【はじめに】交叉性失語とは、右利き者の右半球損傷による失語で、失語症に占める割合は、1%前後といわれている¹⁾。交叉性失語は、左半側空間無視（以下左無視）、構成障害等の高次脳機能障害を合併することが多く²⁾、リハビリテーション（以下リハ）上大きな問題となることがある。今回リハの導入、コミュニケーション等に苦勞した左無視+交叉性失語の1例のリハを経験したので報告する。

【症例】49歳男性。1996年5月16日左片麻痺、意識障害にて発症。某院で右被殻出血と診断され、開頭血腫除去術が施行された。発症当初は全失語であったが、2カ月目頃より徐々にジャーゴン、錯語を伴った単語レベルの発語が出現しはじめた。1996年10月、リハ目的で当センターに入院となった。

入院時現症は、意識清明、左片麻痺は重度で弛緩性であった。Mini-Mental Status Examinationは18点、模写、Letter cancellation、コース立方体は施行不可能であった。50cmテープ二等分試験は、中点から20cmの右への偏位、線分抹消テストは、18個中13個の見落としがあり、重度の左無視を認めた。

標準失語症検査（SLTA）上、聴くに関しては、単語レベルでもやや不確実、短文になると困難で

あった。話すことに関しての得点は低く、語順の混乱、助詞の省略や誤用、“歩く”を“ある”などの動詞の活用語尾の省略、“泳ぐ”を“水泳”などの動詞の名詞化がみられ、文体調の話し方であった。結果として、文の構成能力の低下、文法障害が目立った。このような文法障害は、復唱、書字にもみられた。音読、書き取りは、比較的保たれていた。書くことに関しては、内容に乏しく、錯語、繰り返し、文法障害がみられ、ジャーゴン失書を認めた。性格は陽気で、積極的に話そうとするが、迂遠、細部へのこだわり、集中持続困難等右脳損傷独特のコミュニケーション態度がみられ、聞き手がフォローするのは困難だった。

頭部MRIでは、右被殻、内包、側頭葉前部にT1低信号、T2高信号領域を認めた。Edinburgh Inventory³⁾により右利きと判定され、家族、親戚にも左利者がいないことより、交叉性失語と診断した。

入院時の機能的自立度評価法（FIM）は、左無視が大きく影響し、清式、更衣、トイレ動作、車椅子移動は3～4点であった。

【リハアプローチおよび経過】意志疎通がほとんどとれないため、まずSTでは、絵カードを利用し、理解力の向上に努めた。最初の1ヶ月は、課題を聞き入れず、一方的に何かを訴えようとするかのごとくジャーゴン、錯語を交えて話すため、コミュニケーションが成立せず、訓練にならなかった。2カ月後、ようやく単語レベルで正解が得られるようになり、次に絵カードを利用した短文レベルの表出力の向上、また同時に、文節の並

1) 埼玉県総合リハビリテーションセンターリハビリテーション科、2) 同言語科、3) 同作業療法科、4) 同精神科、5) 同臨床心理科

6) 慶應義塾大学医学部精神神経科

7) 同リハビリテーション科

び替え、助詞の穴埋め問題を行い、文法、構文能力の向上に主眼をおいた。

PT, OT でも、最初の数週間はほとんど訓練にならなかった。しかし、周囲の患者がやっているのをみながら何をやれば良いのかを認識し、周囲の患者を模倣することにより、ADI 訓練が可能となった。また、学習能力はあったので、毎回同じパターンでの訓練の流れ、すなわち靴下の着脱の練習から始まり、移乗訓練で終わるといったようなパターンを定着させることによりコミュニケーションが十分に取れなくても訓練に乗るように工夫した。

入院中のリハビリプログラムとともに FIM・50cm テープ二等分試験の変化を示す(図1)。左無視の改善に伴い FIM が上昇した。

発症後3カ月、入院時、退院時の SLTA を示す(図2)。全般的な言語能力の改善はみられたが、主要な症状の特徴は残存していた。

【考察】

訓練が成立するまでに時間を要したが、左無視が著明に回復し、予想よりもやや高いゴールが得られた。交叉性失語の機能予後に関する文献は極めて少ないが、自験例3例を含めた検討から、通常の左無視、失語に比べ長期にわたり回復し、若干高い機能予後が得られると思われる。今後、症例を重ねて検討したい。

【文献】

- 1) Brown, J. W., Heceam, H. : Lateralization and language representation : Observation on aphasia in children, left handers, and anomalous dextrals. *Neurology*, 26 : 183-189, 1976.
- 2) Castro-Caldas, A., Confrarda, A., Coppe, P. : Non-verbal disturbances in crossed aphasia. *Aphasiology*, 1:403-413, 1987.
- 3) Oldfield, R. C. : The assessment and analysis of handedness : The Edinburgh Inventory. *Neuropsychologia*, 9 : 97-113, 1971.

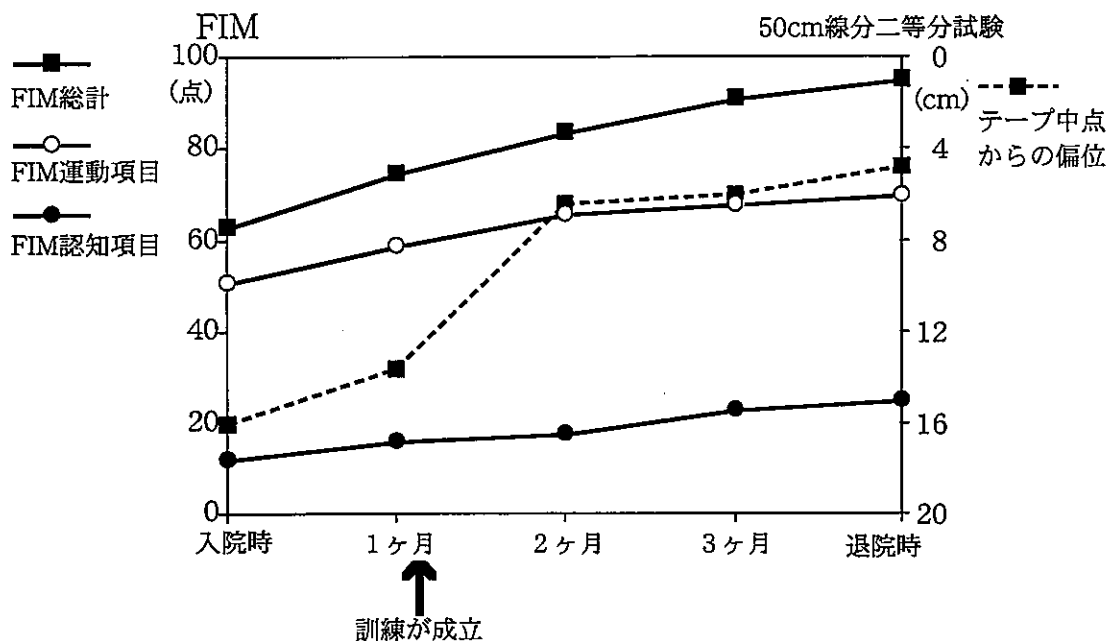


図1 FIM・50cmテープ二等分試験の1ヶ月ごとの変化

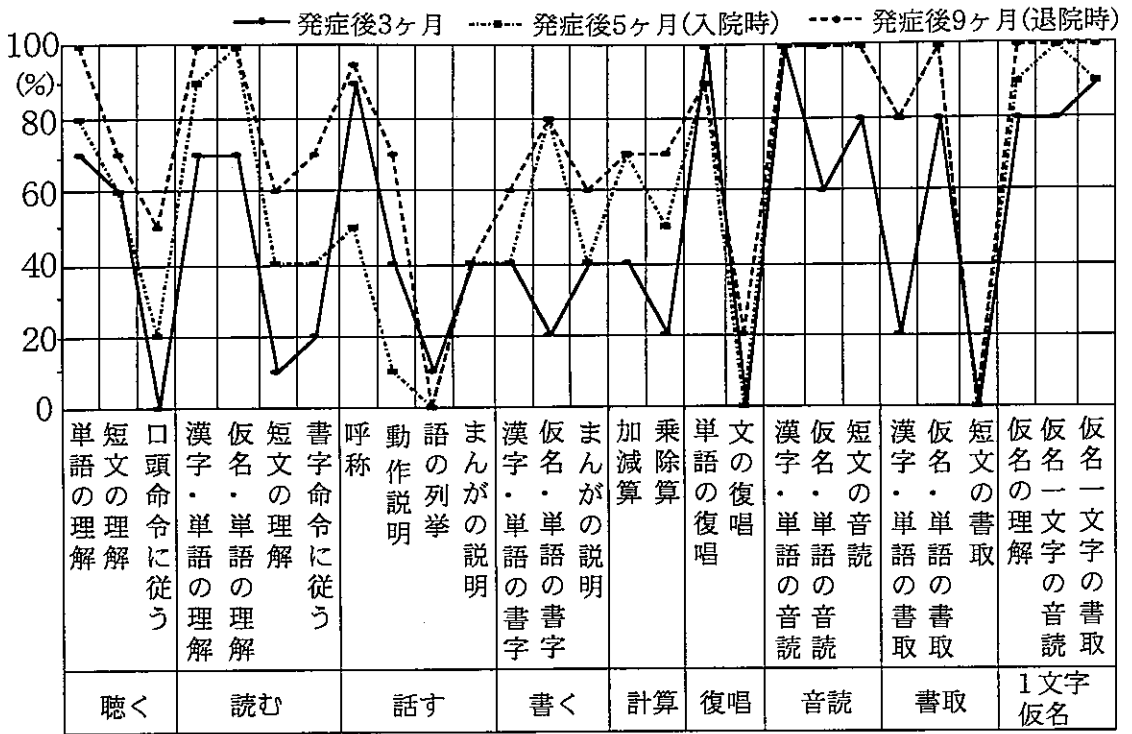


図2 SLTAの変化